

**Alinne Vertelo dos Santos**

Universidade Vale do Rio Verde (UninCor)  
alinne.vertelo@outlook.com

**Mikaella Atella Martins**

Universidade Vale do Rio Verde (UninCor)  
mikaellaatella@gmail.com

**André Oliveira Naufel de Toledo**

Universidade Vale do Rio Verde (UninCor)  
andre.toledo@unincor.edu.br

**Mariana Mourão de Azevedo Flores  
Pereira**

Universidade Vale do Rio Verde (UninCor)  
prof.mariana.pereira@unincor.edu.br

## USO DE AGREGADO TRIÓXIDO MINERAL COMO PLUG APICAL EM DENTE COM NECROSE PULPAR E RIZOGÊNESE INCOMPLETA: RELATO DE CASO CLÍNICO

### RESUMO

A necrose pulpar quando ocorre antes da completa formação radicular estabelece a interrupção da formação dentinária e a descontinuidade do crescimento da raiz. Desse modo, o tratamento endodôntico requer cuidados especiais, já que os principais obstáculos encontrados são: pouca espessura das paredes dentinárias, canal radicular amplo e formação incompleta do forame. Assim sendo, para realização de uma adequada obturação, utiliza-se a manobra do tampão apical, que se fundamenta na aplicação de um material obturador, no forame. **Relato de caso:** No exame radiográfico periapical, o elemento 11 apresenta lesão radiolúcida bem delimitada circundando o ápice, com diâmetro aproximado de 15 mm, ápice radicular aberto e canal radicular extremamente amplo. Foi proposto à paciente o tratamento endodôntico convencional, associado à terapia de hidróxido de cálcio, juntamente com a realização do plug apical com o MTA. **Conclusão:** A utilização do MTA como material selador demonstrou, nesses casos, ser uma alternativa eficaz devido às propriedades desse material.

**Palavras-chave:** MTA, Apicificação, Rizogênese Incompleta, Necrose, Lesão Periapical

## USE OF AGGREGATE MINERAL TRIXIDE AS AN APICAL PLUG IN TOOT WITH PULP NECROSIS AND INCOMPLETE RIZOGENESIS: CLINICAL CASE REPORT

### ABSTRACT

When pulpal necrosis occurs before complete root formation, the interruption of dentin formation and the discontinuity of root growth may occur. Thus, endodontic treatment requires special care, since the main obstacles are: low thickness of dentinal walls and incomplete formation of the foramen. In this way, to perform an adequate obturation the apical plug maneuver is used, which is based on the application of a sealing material, in the foramen. **Case report:** In periapical radiographs, the element 11 presents periapical lesion with the apical diameter of 15 mm, and showed open apex root canal. We proposed a conventional endodontic treatment, associated with the use of calcium hydroxide along the realization of the apical plug with the MTA. **Conclusion:** The use of MTA as a sealant material has demonstrated, in these case, to be an effective alternative due to the properties of this material.

**Keywords:** MTA, Apicification, Incomplete Rhizogenesis, Necrosis, Periapical Injury

Recebido em: 05/04/2018 - Aprovado em: 25/10/2018 - Disponibilizado em: 15/12/2018

## INTRODUÇÃO

Lesões cariosas ou trauma em dentes com rizogênese incompleta podem levar a um quadro de necrose pulpar, por conseguinte, interrupção do processo de formação radicular (MORABITO; DEFABIANS, 1996).

Nessas condições são necessários cuidados especiais para a realização do tratamento endodôntico, devido às particularidades anatômicas do conduto radicular. Os principais obstáculos encontrados são: pouca espessura das paredes dentinárias, canal radicular amplo e formação incompleta do forame (MORABITO; DEFABIANS, 1996).

Assim sendo, para realização da obturação, utiliza-se a manobra do tampão apical, que se fundamenta na aplicação de um material obturador, no forame, este, devendo ser compatível com os tecidos periradiculares. Diante disso, o tampão possui finalidade biológica, promovendo reparação do tecido mineralizado apical; e mecânica, impedindo o extravasamento do cone de guta-percha (LOPES *et al.*, 2010).

Além do hidróxido de cálcio, é indicado principalmente em reparos de perfurações radiculares, retro-obturações e apicificação, o Agregado Trióxido Mineral (MTA), um cimento com pH alcalino, formado por óxidos minerais, biocompatível e estimulador da cementogênese e osteogênese (TORABINEJAD *et al.*, 1999).

Diante da relevância do tema, o objetivo geral do presente artigo é demonstrar por meio de uma revisão da literatura e de um relato de caso clínico a metodologia de aplicação do Agregado Trióxido Mineral (MTA) com finalidade de formação de um *plug* apical. O objetivo específico da trabalho é demonstrar a eficácia do uso do Agregado Trióxido Mineral (MTA) utilizado como uma barreira apical artificial, antes da obturação do sistema de canais radiculares.

## MÉTODOS

Foi realizada uma pesquisa bibliográfica sobre protocolo terapêutico para dentes com rizogênese incompleta. As fontes empregadas foram artigos entre os anos de 1994 a 2017, revistas, periódicos eletrônicos, livros e textos da web e da biblioteca da UninCor, principalmente os presentes nas seguintes bases de busca bibliográfica: PubMed, Scielo, BVS (Busca virtual de saúde), MedLine, Google acadêmico. As palavras-chave utilizadas foram: rizogênese incompleta, apicificação, MTA. No total foram encontradas 406 fontes de referências, das quais 26 participaram desta revisão por serem coerentes.

## REVISÃO DE LITERATURA

A necrose pulpar ocorre pela interrupção do fluxo sanguíneo para a polpa, devido à falta de oxigênio em consequência da

falha de circulação do sangue no tecido pulpar (SOUZA-NETO *et al.*, 2000).

A necrose pulpar quando ocorre antes da rizogênese completa, estabelece a interrupção da formação dentinária e a descontinuidade do crescimento da raiz. Diante disso, o canal permanece amplo e o ápice radicular aberto (SAFI e RAVANSHAD, 2005).

O processo de apicificação atribui à formação de barreira mineralizada em dentes necrosados e com rizogênese incompleta (ANDREASEN, ANDREASEN e ANDERSSON, 2006).

Com excelentes propriedades físico-químicas o MTA oferece resposta celular adequada proporcionando assim a indução de osteogênese e cementogênese. Sua capacidade seladora, resistência a microinfiltração e apresentando possibilidade de uso em ambiente úmido ou com a presença de sangue, torna-o adequado para ser utilizado como barreira apical em dentes com rizogênese incompleta (FISHER *et al.*, 1998; TORABINEJAD *et al.*, 1999; HOLLAND *et al.*, 2001).

O MTA é um material altamente alcalino (pH 12,5), quando em contato com fluídos teciduais, promove liberação de hidróxido de cálcio, conduzindo ação antimicrobiana e capacidade mineralizadora. Além da promoção de um excelente selamento marginal através da indução de cementoblastos e osteoblastos (ESTRELA *et*

*al.*, 2000; THOMSON *et al.*, 2003; MOTA *et al.*, 2010).

Por ser um material biocompatível com capacidade osteoindutora, o MTA possibilita um adequado selamento marginal, prevenindo infiltrações e garantindo melhor qualidade final da obturação (RUIZ *et al.*, 2003).

A utilização do trióxido de mineral agregado (MTA) para confecção de uma barreira apical tem se apresentado como uma alternativa ao uso do hidróxido de cálcio. Importante mencionar que, ambas as técnicas impossibilitam o desenvolvimento radicular, permanecendo a fragilidade radicular e a suscetibilidade à fratura (BRUSCHI *et al.*, 2015).

Souza *et al.*, (2011) descreveram três casos clínicos onde os dentes tinham rizogênese incompleta e necrose pulpar, e o tratamento foi utilizar MTA para formação de barreira de selamento apical. Nesses casos, a interrupção da formação radicular foi decorrente da necrose pulpar. No preparo químico dos canais foi utilizado gel de clorexidina a 2% e o medicamento de escolha foi o hidróxido de cálcio e clorexidina, a qual manteve no canal por uma semana. Na segunda consulta, foi realizado um selamento apical com MTA na porção apical dos canais, com espessura de aproximadamente 3 - 4 mm. A técnica para obturar as outras porções dos canais foi a de plastificação termomecânica da guta percha, e o cimento utilizado foi a base de óxido de

zinco e eugenol. O controle pós-operatório foi realizado num prazo de seis meses e um ano e revelaram resposta radiográfica regular com ausência de sintomas. Foi possível concluir com os achados nesse estudo, que o MTA é uma opção vantajosa para os casos envolvendo rizogênese incompleta e necrose pulpar, considerando o menor tempo de tratamento.

### RELATO DE CASO

Paciente, 28 anos, sexo feminino, leucoderma, compareceu à clínica de Endodontia da Universidade Vale do Rio Verde – UNINCOR, campus Belo Horizonte, queixando-se: “Meus dentes da frente estão bambos, além de serem mais escuros que os outros.”

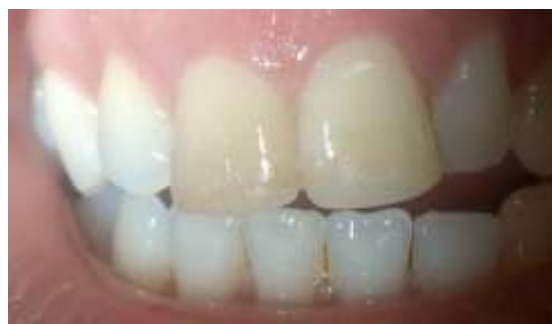Segundo relatos da paciente, o traumatismo ocorreu aos oito anos de idade. Durante um ensaio de quadrilha outra criança a empurrou causando queda e fratura dos incisivos centrais permanentes (11 e 21).

Após o trauma houve sangramento intenso, edema e formação de bolsas de sangue no tecido gengival. A queda aconteceu em um fim de semana e a mãe só levou a paciente ao cirurgião-dentista cerca de dois ou três dias após o trauma, quando foram realizadas restaurações em resina composta.

Na anamnese paciente relata não apresentar nenhuma alteração sistêmica. Ao exame clínico extrabucal, não apresenta nenhuma alteração notável. Ao exame

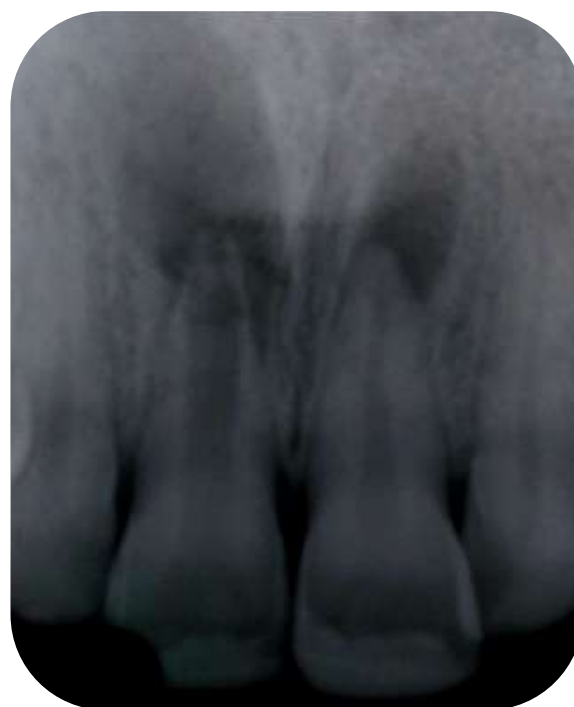clínico intrabucal, apresenta incisivos centrais superiores (11 e 21) escurecidos (amarelados) e com mobilidade grau I, com restauração classe IV em resina composta (Figura 1).

**Figura 1:** Aspecto intrabucal inicial.



No exame radiográfico periapical, o elemento 11 apresenta lesão radiolúcida bem delimitada circundando o ápice, com diâmetro de aproximadamente 15 mm, ápice radicular aberto e canal radicular extremamente amplo.

**Figura 2:** Radiografia inicial.



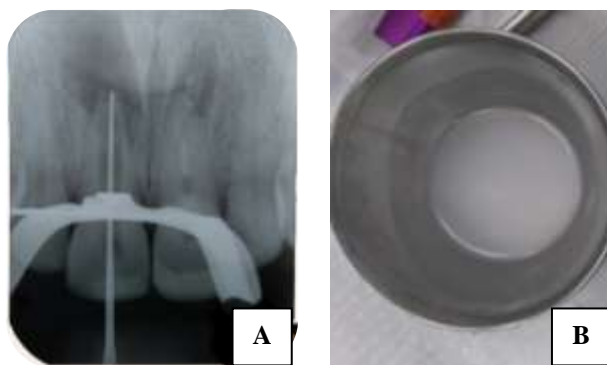
Foram realizados testes de vitalidade pulpar. Os testes térmicos (quente e frio), percussão lateral e horizontal responderam negativamente.

Diante destes dados, os sinais semiotécnicos levaram ao diagnóstico de periodontite apical crônica e também, a rizogênese incompleta no elemento dental 11.

Desta forma, foi proposto à paciente o tratamento endodôntico convencional, associada à terapia de hidróxido de cálcio juntamente com a realização do *plug* apical com o MTA.

O Comprimento do Dente na Radiografia (CDR) foi 21 mm. O acesso foi realizado com broca cilíndrica 1557 KG<sup>®</sup>, e a forma de contorno, triangular com a base para incisal, foi definida com broca Endo Z Dentisply Sirona<sup>®</sup>. A patência do canal foi atingida com a lima #50 (Figura 3 A), uma vez que o dente apresenta canal radicular amplo.

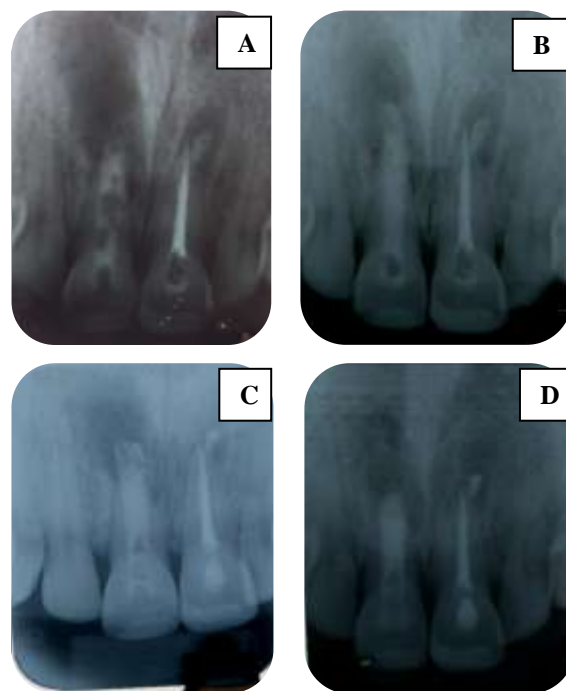**Figura 3:** A – Odontometria CPC: 21 mm CT: 20,5 mm  
B – Irrigação com água de Cal



Concluído o preparo químico-mecânico, inicialmente, optou-se pelo uso da pasta de hidróxido de cálcio como medicação

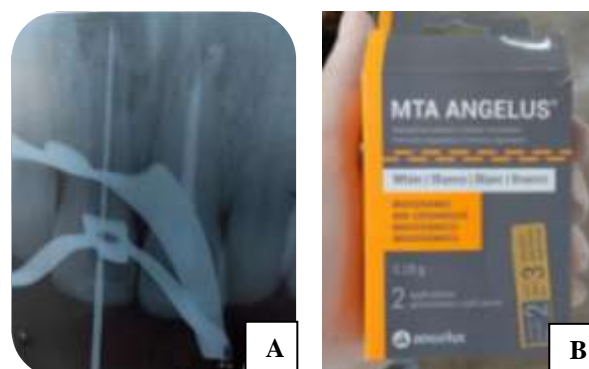intracanal para auxílio no processo de regressão da lesão periapical, com trocas em intervalo de 30, 60 e 90 dias.

**Figura 4:** A - Primeira aplicação da pasta de Hidróxido de Cálcio Ultracal<sup>®</sup> Xs.  
B – Segunda aplicação  
C – Terceira aplicação  
D – Sete meses após a terceira aplicação

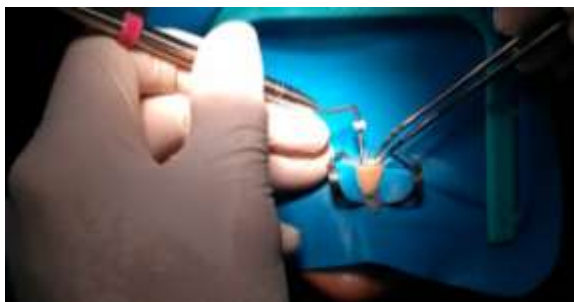

No entanto, em razão do forame apical, apresentar-se extremamente amplo, optou-se pelo tamponamento apical com MTA.

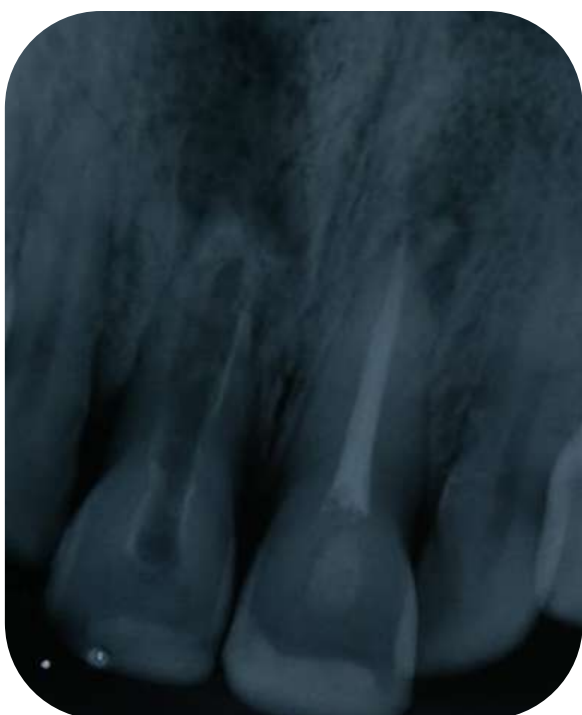**Figura 5:** A - Odontometria para aplicação de MTA. CPC: 20mm  
B – Agregado Trióxido Mineral Angelus<sup>®</sup>



**Figura 6:** Condensação do MTA para realização de tamponamento apical.

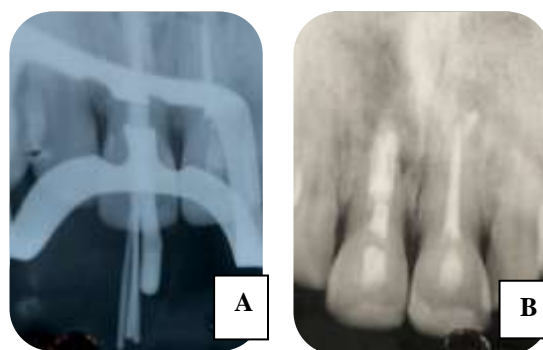


**Figura 7:** Radiografia após aplicação do MTA, onde observa-se formação de uma barreira apical.



Após a confirmação do adequado posicionamento do *plug* apical, através da tomada radiográfica periapical, realizou-se o vedamento do conduto radicular com uma bolinha de algodão estéril e o curativo de demora foi realizado em cimento de ionômero de vidro, para realização da obturação do sistema de canais radiculares na sessão subsequente.

**Figura 8:** A - Prova do cone principal e dos cones acessórios.  
B-Radiografia periapical final.



Após obturação realizou-se o vedamento do conduto radicular com uma bolinha de algodão estéril e o selamento provisório foi realizado em cimento de ionômero de vidro, para realização da restauração definitiva na sessão seguinte.

## DISCUSSÃO

A interrupção da formação radicular promove ausência de uma parada apical, paredes delgadas e frágeis, tornando-se necessária a indução da apicificação, quando se tem uma necrose pulpar instalada (FELIPPE *et al.*, 2005).

Nos casos de rizogênese incompleta, diante das duas técnicas possíveis para se promover o fechamento apical, tem-se que a taxa de sucesso para procedimentos de apicificação quando da utilização do hidróxido e cálcio é de 79% a 96%. Por sua vez, para procedimentos de apicificação, quando da utilização de MTA, a taxa de sucesso é de 81% a 100% (WHITERSPOON *et al.*, 2008).

Uma alternativa para a obturação de dentes com necrose pulpar e rizogênese incompleta, é a manobra do tamponamento apical ou *plug* apical. Que consiste na inserção de um material obturador, que seja biocompatível, no segmento apical do canal radicular. Desse modo, o tampão apical possui finalidade mecânica e biológica. Mecânica porque atua como uma barreira ao extravasamento da guta-percha, e biológica porque possibilita a reparação do tecido mineralizado apical (LOPES *et al.*, 2010).

Dentre diversas técnicas e materiais obturadores presentes na literatura endodôntica, para o tratamento da necrose pulpar associado rizogênese incompleta, os autores afirmam que a melhor opção é estimular o fechamento apical.

Desse modo, no caso clínico apresentado, o material eleito foi o Agregado Trióxido Mineral (MTA), visto que, atualmente, tem sido utilizado com bastante sucesso na Endodontia, por estimular a neoformação de dentina, apresentar atividade antimicrobiana, ter baixa citotoxicidade, promover um selamento apical adequado, e ser biocompatível (TORABINEJAD, *et al.*, 1999; SHABAHANG, 2000; LOPES *et al.*, 2010; MCDONALD, 2010;).

O MTA apresenta-se como um pó branco ou cinza, composto por partículas hidrófilas finas de silicato tricálcico, aluminato tricálcico, óxido tricálcico e óxido de silicato, que na presença de umidade toma presa (DANESH *et al.*, 2013).

Por ser biocompatível o MTA não promove inflamação tecidual significativa. Adicionalmente, esse material apresenta boa capacidade de selamento e permite o processo de reparo em diversas situações, induzindo a deposição de tecido dentinário, cementário e/ou ósseo. (HOLLAND *et al.*, 2007) Outros aspectos positivos do MTA é que não possui potencial carcinogênico, não interfere na resposta imune mediada por macrófagos e tem atividade antimicrobiana (KATTENRING, 1995; REZENDE, 2005; TANOMARU-FILHO, 2007).

O MTA possui algumas vantagens sobre o hidróxido de cálcio, quando utilizados para apicificação, que são descritas como: redução no tempo de tratamento, possibilidade de restaurar o dente definitivamente de forma precoce, menor chance de fratura radicular (ANDREASEN, MUNKSGAARD e BAKLAND, 2006; SIMON *et al.*, 2007; MENTE *et al.*, 2009).

Dentre as desvantagens atribuídas ao MTA podem destacar-se um tempo de presa longo, difícil manipulação e inserção no canal radicular. Entre as condicionantes é necessário destacar o seu elevado preço (SILVA, 2010).

Em um estudo realizado por Guilianiet *al.*, (2002), foram relatados três casos clínicos em que os pacientes apresentavam incisivos centrais superiores com sinais clínicos e radiográficos de necrose pulpar e periodontite apical, em ambos os casos os dentes apresentavam-se com



rizogênese incompleta. Sendo assim, o tratamento proposto visava à indução de um *plug* apical com MTA. Após controle radiográfico, observou-se sucesso com a aplicação do MTA, resultando-se a cura da periodontite apical e formação da lâmina dura na área afetada. Os resultados mencionados nestes estudos, corroboram os achados descritos no relato de caso mencionado.

Segundo Felipe *et al.*, (2006) o MTA revelou-se com boa habilidade de vedação, boa adaptação marginal, biocompatibilidade e tempo razoável de presa, podendo ser indicado para realizar o tamponamento apical. Sua aplicação resulta em fechamento apical previsível, redução do tempo de tratamento, menor número de consultas e radiografias, e estimulação da reparação tecidual na região periapical. Estes fatores mencionados foram fundamentais na escolha do material e sua utilização no relato de caso descrito, uma vez que proporcionou uma comodidade maior para a paciente pela redução do número de consultas, bem como, permitiu uma previsibilidade no que tange ao fechamento apical.

## CONCLUSÃO

Devido à necrose pulpar associada à rizogênese incompleta e, conseqüentemente, a falta de fechamento apical nota-se uma dificuldade na obtenção de uma obturação adequada, sendo as cirurgias apicais indicadas na maioria dos casos como a

melhor opção. No entanto, a utilização do MTA como material selador nesses casos demonstrou ser uma alternativa eficaz, devido às propriedades desse material. Também, o uso do MTA, reduziu o número de consultas anteriormente previstas, gerando uma maior comodidade para a paciente.

## REFERÊNCIAS

ANDREASEN, Jens Ove; MUNKSGAARD, Erik Christian; BAKLAND, Leif K. Comparison of fracture resistance in root canal sores matured heep teeth after filling with calcium hydroxide or MTA. **Dental Traumatology**, v. 22, n. 3, p. 154-156, 2006.

BRUSCHI *et al.* / Braz. J. Surg. Clin. A Revascularização como alternativa de terapêutica endodôntica para dentes com rizogênese incompleta e necrose pulpar: Protocolos Existentes. **BJSCR.**, Paraná v.12, n.1, p.50-61 2015.

DANESH, G. *et al.* A comparative study of selected properties of Pro Root mineral trioxide aggregate and two Portland cements. **International Endodontic Journal**, v. 39, n. 3, p. 213-219, 2006.

ESTRELA, Carlos *et al.* Antimicrobial and chemical study of MTA, Portland cement, calcium hydroxide paste, Sealapex and Dycal. **Braz Dent J**, v. 11, n. 1, p. 3-9, 2000.

FELIPPE, W. T.; FELIPPE, M. C. S.; ROCHA, M. J. C. The effect of mineral trioxide aggregate on the apexification and periapical healing of teeth with incomplete root formation. **International Endodontic Journal**, v. 39, n. 1, p. 2-9, 2006.

FISCHER, Edward J.; ARENS, Donald E.; MILLER, Chris H. Bacterial leakage of mineral trioxide aggregate as compared with zinc-free amalgam, intermediate restorative material, and Super-EBA as a root-end filling material. **Journal of endodontics**, v. 24, n. 3, p. 176-179, 1998.



- GIULIANI, Valentina et al. The use of MTA in teeth with necrotic pulps and open apices. **Dental Traumatology**, v. 18, n. 4, p. 217-221, 2002.
- HOLLAND, Roberto et al. Mineral trioxide aggregate repair of lateral root perforations. **Journal of endodontics**, v. 27, n. 4, p. 281-284, 2001.
- HOLLAND, Roberto et al. Reaction of the lateral periodontium of dogs' teeth to contaminated and noncontaminated perforations filled with mineral trioxide aggregate. **Journal of endodontics**, v. 33, n. 10, p. 1192-1197, 2007.
- KETTERING, James D.; TORABINEJAD, Mahmoud. Investigation of mutagenicity of mineral trioxide aggregate and other commonly used root-end filling materials. **Journal of endodontics**, v. 21, n. 11, p. 537-539, 1995.
- LOPES HP, SIQUEIRA JR JF, ESTRELA C, NEVES MAS. Tratamento Endodôntico em dentes com rizogênese incompleta. In: LopesHP, Siqueira Jr JF. Endodontia: biologia e técnica. 3ª ed. Rio de Janeiro: Guanabara Koogan; 2010. p. 877-90.
- MENTE, Johannes et al. Mineral trioxide aggregate apical *plugs* in teeth with open apical foramina: a retrospective analysis of treatment outcome. **Journal of endodontics**, v. 35, n. 10, p. 1354-1358, 2009.
- MORABITO, A.; DEFABIANIS, P. Apexification in the endodontic treatment of pulpless immature teeth: indications and requirements. **The Journal of clinical pediatric dentistry**, v. 20, p. 197-203, 1996.
- MOTA, Cláudia Cristina Brainer de Oliveira et al. Propriedades e aspectos biológicos do agregado trióxido mineral: revisão da literatura. **Rev. odontol. UNESP (Online)**, v. 39, n. 1, p. 49-54, 2010.
- REZENDE, T. M. B. et al. Effect of mineral trioxide aggregate on cytokine production by peritoneal macrophages. **International endodontic journal**, v. 38, n. 12, p. 896-903, 2005.
- RUIZ, Patrícia Alvarez et al. Agregado de trióxido mineral (MTA): uma nova perspectiva em endodontia. **Rev bras odontol**, v. 60, n. 1, p. 33-35, 2003.
- SAFI, L.; RAVANSHAD, S. Continued root formation of a pulpless permanent incisor following root canal treatment: a case report. **International endodontic journal**, v. 38, n. 7, p. 489-493, 2005.
- SHABAHANG, Shahrokh; TORABINEJAD, M. Treatment of teeth with open apices using mineral trioxide aggregate. **Practical Periodontics and Aesthetic Dentistry**, v. 12, n. 3, p. 315-320, 2000.
- SILVA, Cristina Cardoso; LEACHE, Elena Barbería. Utilização do agregado trióxido mineral (MTA) em pulpotomias de molares temporários. 2010.
- SOUSA- NETO, Manoel D. et al. Treatment of Middle- Apical Level Root Fracture In Necrotic Teeth. **Australian Endodontic Journal**, v. 26, n. 1, p. 15-18, 2000.
- SOUZA, Matheus Albino et al. Agregado trióxido mineral como material de selamento apical em dentes com rizogênese incompleta: uma série de casos. **Revista Odonto Ciência**, v. 26, n. 3, p. 262-266, 2011.
- TANOMARU-FILHO, Mário et al. In vitro antimicrobial activity of endodontic sealers, MTA-based cements and Portland cement. **Journal of oral science**, v. 49, n. 1, p. 41-45, 2007.
- THOMSON, Troy S. et al. Cementoblasts maintain expression of osteocalcin in the presence of mineral trioxide aggregate. **Journal of Endodontics**, v. 29, n. 6, p. 407-412, 2003.

TORABINEJAD, M Chivian N. Clinical applications of mineral trioxide aggregate. **J Endod**, 1999; 25(3):197-205.

WHITERSPOON, D.E. et al. Retrospective Analysis of Open Apex Teeth Obturated with Mineral Trioxide Aggregate. **Journal of Endod**; v.34, n.10, p.1171–1176. Oct 2008

---

AlinneVertelo dos Santos  
Acadêmica do curso de Odontologia da  
Universidade Vale do Rio Verde - UninCor,  
*campus* Belo Horizonte, MG

---

---

Mikaella Atella Martins  
Acadêmica do curso de Odontologia da  
Universidade Vale do Rio Verde - UninCor,  
*campus* Belo Horizonte, MG

---

---

André Oliveira Naufel de Toledo  
Doutor, Docente do curso de Odontologia da  
Universidade Vale do Rio Verde - UninCor,  
*campus* Belo Horizonte, MG

---

---

Mariana Mourão de Azevedo Flores Pereira  
Mestre, Docente do curso de Odontologia da  
Universidade Vale do Rio Verde - UninCor,  
*campus* Belo Horizonte, MG

---